



 IX Congresso Internacional de
Uro-Oncologia

IV SIMPÓSIO MULTIPROFISSIONAL DE URO-ONCOLOGIA

02 e 03 de março de 2018
SHERATON SÃO PAULO WTC HOTEL

Grand Round sobre câncer renal do IV Simpósio multiprofissional de Uro-oncologia

Eliza Ricardo



OSWALDO CRUZ
HOSPITAL ALEMÃO

IX Congresso Internacional de
Uro-Oncologia

**IV SIMPÓSIO MULTIPROFISSIONAL
DE URO-ONCOLOGIA**

02 e 03 de março de 2018
SHERATON SÃO PAULO WTC HOTEL

CASO 1

- ✓ S.M.C, sexo feminino, 77 anos, viúva, pianista.
- ✓ Em acompanhamento por adenocarcinoma de endométrio.
- ✓ Exame de rotina identificou nódulo renal à direita.

IX Congresso Internacional de
Uro-Oncologia

**IV SIMPÓSIO MULTIPROFISSIONAL
DE URO-ONCOLOGIA**

02 e 03 de março de 2018
SHERATON SÃO PAULO WTC HOTEL

CASO 1

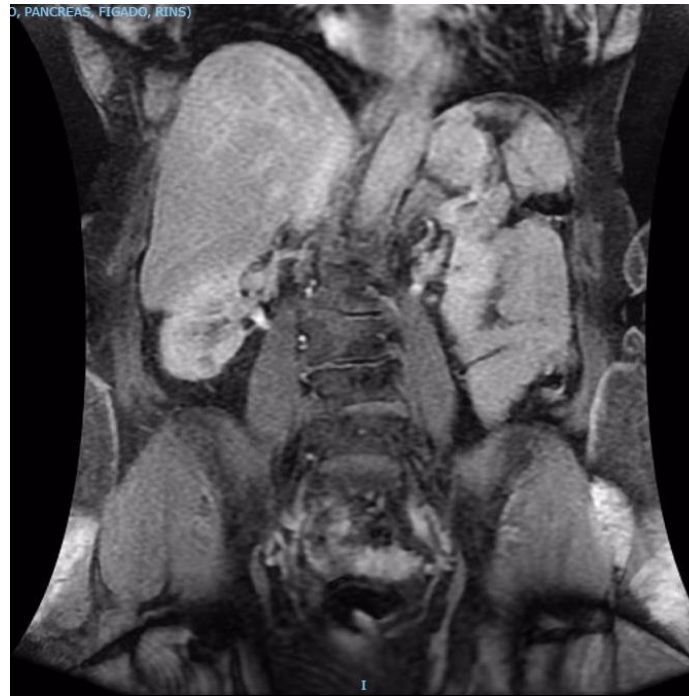- ✓ 16/09/16: RM ABD: Rins de topografia e morfologia normais, concentrando simétrica e satisfatoriamente a substância de contraste, sem sinais de hidronefrose. Cistos renais bilaterais, o maior localizado no terço médio direito, que mede aproximadamente 1,3 cm, alguns deles com conteúdo de hipossinal depositado. Pequena formação nodular no terço inferior e anterior do rim direito, exibindo discreto hipossinal em T2, com realce pelo agente paramagnético e sinais de restrição a difusão das moléculas de água, medindo 1,2 cm no maior eixo no plano axial, inalterada em relação ao exame prévio, predominantemente endofítica, ocupando toda a espessura do parênquima, estabelecendo contato com o seio renal. Não atinge a linha polar inferior.

IX Congresso Internacional de
Uro-Oncologia

IV SIMPÓSIO MULTIPROFISSIONAL
DE URO-ONCOLOGIA

02 e 03 de março de 2018
SHERATON SÃO PAULO WTC HOTEL

CASO 1



IX Congresso Internacional de
Uro-Oncologia

IV SIMPÓSIO MULTIPROFISSIONAL
DE URO-ONCOLOGIA

02 e 03 de março de 2018
SHERATON SÃO PAULO WTC HOTEL

CASO 1

✓ Frente a uma pequena massa renal,
qual a melhor conduta?

IX Congresso Internacional de
Uro-Oncologia

IV SIMPÓSIO MULTIPROFISSIONAL
DE URO-ONCOLOGIA

02 e 03 de março de 2018
SHERATON SÃO PAULO WTC HOTEL

CASO 2

- ✓ CMC, 51 anos, sexo masculino.
- ✓ Sem comorbidades.
- ✓ Maio/17: hematúria com coágulos e dorsalgia, procurou urologista, suspeito para litíase renal. Submetido a USG de rins e vias urinárias com suspeita de neoplasia primária de rim E.
- ✓ 28/06/17 TC de T/A/P: lesão expansiva heterodensa com realce arterial heterogêneo, com áreas de necrose intralésional, em 1/3 médio e inferior de rim E, com invasão de sistema coletor de 8,1x7,3x8,5cm, sem sinais de extensão ou trombose em veias renais. Foco de realce anelar na fase arterial com 8mm no músculo paravertebral erector da espinha do lado esquerdo (nível L2). Dezenas de nódulos com densidades de partes moles, bem definidos com 6-20mm bilaterais, LFNmegalia peri-hilar E com 2,7cm no maior eixo.

IX Congresso Internacional de
Uro-Oncologia

IV SIMPÓSIO MULTIPROFISSIONAL
DE URO-ONCOLOGIA

02 e 03 de março de 2018
SHERATON SÃO PAULO WTC HOTEL

CASO 2

- ✓ Quais seriam os exames adicionais que você solicitaria para o estadiamento ?

IX Congresso Internacional de
Uro-Oncologia

IV SIMPÓSIO MULTIPROFISSIONAL
DE URO-ONCOLOGIA

02 e 03 de março de 2018
SHERATON SÃO PAULO WTC HOTEL

CASO 2

- ✓ 04/07/17: RNM de encéfalo: SED.
- ✓ 04/07/17: PET-CT: lesão de 9,6x9,0cm em 1/3 médio e inferior de rim E (SUV 18,5), nódulo adrenal de 2,3cm (SUV 8,6), LFN para-hilar E de 3,0cm (SUV 18,3), múltiplos nódulos pulmonares de até 1,9cm (SUV 7,5), nódulo no trapézio D (SUV 8,3), de 2,5cm e músculo paravertebral E de 0,8cm na altura de L2.

IX Congresso Internacional de
Uro-Oncologia

IV SIMPÓSIO MULTIPROFISSIONAL
DE URO-ONCOLOGIA

02 e 03 de março de 2018
SHERATON SÃO PAULO WTC HOTEL

CASO 2

✓ Ainda existe papel para a nefrectomia citorrredutora?

IX Congresso Internacional de
Uro-Oncologia

**IV SIMPÓSIO MULTIPROFISSIONAL
DE URO-ONCOLOGIA**

02 e 03 de março de 2018
SHERATON SÃO PAULO WTC HOTEL

CASO 2

- ✓ 18/07/17: Nefrectomia radical E + LFNs para-aórticos e supra-renal: lesão de 9x7,2x6,5cm comprometendo 2/3 de parênquima renal médio e inferior, com extensão para seio renal, pelve renal, sem comprometimento de gordura perirrenal, veia renal e fáscia de Girota. Carcinoma de células renais usuais com áreas de diferenciação sarcomatóide (10%), Grau 4 ISUP, fibrose e necrose em 5%, embolização vascular +, presença de neoplasia em adrenal E, margens livres, LFNs hilares (3) e para-aórticos (13) livres de neoplasia, fibrose e necrose em 5%, embolização vascular +.

IX Congresso Internacional de
Uro-Oncologia

IV SIMPÓSIO MULTIPROFISSIONAL
DE URO-ONCOLOGIA

02 e 03 de março de 2018
SHERATON SÃO PAULO WTC HOTEL

CASO 2

- ✓ **Quais são as opções de tratamento em paciente jovem, sem comorbidades, com carcinoma renal metastático, virgem de tratamento?**

IX Congresso Internacional de
Uro-Oncologia

**IV SIMPÓSIO MULTIPROFISSIONAL
DE URO-ONCOLOGIA**

02 e 03 de março de 2018
SHERATON SÃO PAULO WTC HOTEL

CASO 2

- ✓ Considerando paciente jovem, sem comorbidades importantes e excelente performance status, favorecemos tratamento com intenção curativa com IL-2 em altas doses, com necessidade de internação hospitalar e suporte especializado.

IX Congresso Internacional de
Uro-Oncologia

IV SIMPÓSIO MULTIPROFISSIONAL
DE URO-ONCOLOGIA

02 e 03 de março de 2018
SHERATON SÃO PAULO WTC HOTEL

CASO 2

- ✓ Quais são os cuidados de enfermagem necessários durante o tratamento com IL-2 em altas doses?

IX Congresso Internacional de
Uro-Oncologia

IV SIMPÓSIO MULTIPROFISSIONAL
DE URO-ONCOLOGIA

02 e 03 de março de 2018
SHERATON SÃO PAULO WTC HOTEL

CASO 2

- ✓ **Quais medicações são contraindicadas durante o tratamento com IL-2 em altas doses?**

IX Congresso Internacional de
Uro-Oncologia

**IV SIMPÓSIO MULTIPROFISSIONAL
DE URO-ONCOLOGIA**

02 e 03 de março de 2018
SHERATON SÃO PAULO WTC HOTEL

CASO 2

✓ Quais são as complicações mais comuns do tratamento com IL-2 em altas doses?

IX Congresso Internacional de
Uro-Oncologia

IV SIMPÓSIO MULTIPROFISSIONAL
DE URO-ONCOLOGIA

02 e 03 de março de 2018
SHERATON SÃO PAULO WTC HOTEL

CASO 2

- ✓ Dose 1: 06/11/17 - 16h15.
- ✓ Dose 2: 06/11/17 - 23h48 - pico febril isolado/ dor lombar e tremores/ dessaturação isolada.
- ✓ Dose 3: 07/11/17 - 8h25.
- ✓ Dose 4: 07/11/17 - 16h35.
- ✓ Dose 5: 08/11/17 - 24h.
- ✓ Dose 6: 08/11/17 - 8h35 - sudorese, calor, mal estar, dessaturação (88%).
- ✓ Dose 7: 08/11/17 - 17h15 – diarreia importante.-> transferido para UTI.
- ✓ Dose 8: 09/11/17 - 00h05 - petéquias/ plaquetopenia mesmo após aférese.

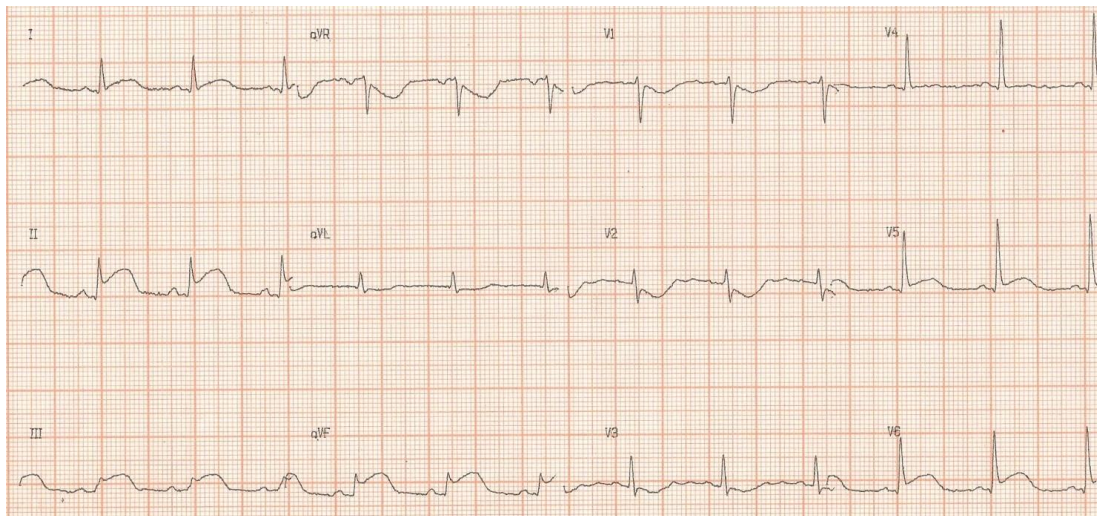
IX Congresso Internacional de
Uro-Oncologia

IV SIMPÓSIO MULTIPROFISSIONAL
DE URO-ONCOLOGIA

02 e 03 de março de 2018
SHERATON SÃO PAULO WTC HOTEL

CASO 2

- ✓ Dose 9: 09/11/17 - 13h35 - tremores com curta duração/ intolerância clínica -> suspensão IL-2.
- ✓ 11/11/17 10h: dor torácica súbita e sudorese.



IX Congresso Internacional de
Uro-Oncologia

IV SIMPÓSIO MULTIPROFISSIONAL
DE URO-ONCOLOGIA

02 e 03 de março de 2018
SHERATON SÃO PAULO WTC HOTEL

CASO 2

- ✓ 11/11/17 Cineangiocoronariografia 11h e 15 min – não foram identificadas placas nem lesões obstrutivas → vasoespasmo coronariano.
- ✓ Iniciadas medidas para vasoespasmo coronariano: cardizem 30mg 3x/dia, vastarel e tridil. Paciente não anticoagulado a pleno devido à plaquetopenia.

- ✓ Curva enzimática:
- ✓ 11/11/17: CK 634 CK MB 145,4 TROP I 1,46.
- ✓ 11/11/17: CK 754 CK MB 180.
- ✓ 11/11/17: CK 645 CK MB 157,8 Trop I 43,67.
- ✓ 12/11/17: CK 400 CK 387 CK MB 101 100,5 Trop I 23,90.
- ✓ 13/11/17: CKMB 11,4 CPK 57 Tropo I 14,05.
- ✓ 14/11/17: CKMB:2,8/ Tropo I: 10,37.

IX Congresso Internacional de
Uro-Oncologia

IV SIMPÓSIO MULTIPROFISSIONAL
DE URO-ONCOLOGIA

02 e 03 de março de 2018
SHERATON SÃO PAULO WTC HOTEL

CASO 2

- ✓ 12/11/17 - ECOCARDIOGRAMA: Hipocinesia media e basal de parede inferior, Insuficiência mitral de grau discreto.
- ✓ Paciente evoluiu com melhora de quadro de edema, rash, cansaço após suspensão da IL-2 e resolução de dor precordial com medidas para vasoespasmo coronariano.

IX Congresso Internacional de
Uro-Oncologia

IV SIMPÓSIO MULTIPROFISSIONAL
DE URO-ONCOLOGIA

02 e 03 de março de 2018
SHERATON SÃO PAULO WTC HOTEL

CASO 2

✓ Quais complicações contraindicam a continuidade do tratamento com IL-2 em altas doses?

IX Congresso Internacional de
Uro-Oncologia

**IV SIMPÓSIO MULTIPROFISSIONAL
DE URO-ONCOLOGIA**

02 e 03 de março de 2018
SHERATON SÃO PAULO WTC HOTEL

CASO 2

- ✓ Suspendido definitivamente o uso de interleucina em altas doses.
- ✓ Iniciado tratamento com pazopanibe com boa tolerância.

IX Congresso Internacional de
Uro-Oncologia

**IV SIMPÓSIO MULTIPROFISSIONAL
DE URO-ONCOLOGIA**

02 e 03 de março de 2018
SHERATON SÃO PAULO WTC HOTEL

CASO 3

- ✓ JFT, 60 anos, sexo masculino.
- ✓ Sem comorbidades.
- ✓ Dezembro/2001 Dor lombar E + discreta perda ponderal (3kg) com TC de abdome revelando massa de 12cm em rim e sem evidência de doença a distância.
- ✓ 10/12/2001 Nefrectomia radical esquerda: adenocarcinoma renal tipo células claras, grau nuclear III, estendendo-se até cápsula e gordura peri-renal, com invasão vascular. Os linfonodos locais, adrenal, e vasos livres. Linfonodos RP: negativos.

IX Congresso Internacional de
Uro-Oncologia

IV SIMPÓSIO MULTIPROFISSIONAL
DE URO-ONCOLOGIA

02 e 03 de março de 2018
SHERATON SÃO PAULO WTC HOTEL

CASO 3

- ✓ 06/07/02 Exames de acompanhamento.
- ✓ 1) TC tórax: micronódulos em ambos os pulmões (três a D e dois a E) e dois nódulos de 1.6 x 1.6 x 1.6cm segmento basal posterior do pulmão D e 2.9 x 3.1 x 3.0 cm em LSD.
- ✓ 2) TC abdome: normal.

IX Congresso Internacional de
Uro-Oncologia

IV SIMPÓSIO MULTIPROFISSIONAL
DE URO-ONCOLOGIA

02 e 03 de março de 2018
SHERATON SÃO PAULO WTC HOTEL

CASO 3

✓ Qual a sugestão de tratamento?

IX Congresso Internacional de
Uro-Oncologia

IV SIMPÓSIO MULTIPROFISSIONAL
DE URO-ONCOLOGIA

02 e 03 de março de 2018
SHERATON SÃO PAULO WTC HOTEL

CASO 3

- ✓ Julho/2002: Ressecção de metástases pulmonares: 6/12 positivas.
- ✓ 30/05/06 TC T/A/P: aparecimento de duas novas lesões pulmão D e duas novas lesões pulmão E + surgimento de lesão em adrenal D.
- ✓ De julho de 2006 a dezembro de 2006 IL-2 em altas doses com toxicidades importantes (IRA oligoanúrica, necessidade de vasopressor, congestão pulmonar).

IX Congresso Internacional de
Uro-Oncologia

IV SIMPÓSIO MULTIPROFISSIONAL
DE URO-ONCOLOGIA

02 e 03 de março de 2018
SHERATON SÃO PAULO WTC HOTEL

CASO 3

- ✓ 05/12/06 TC tórax: redução numérica e de tamanho das lesões pulmonares.
- ✓ 05/12/06 RNM abdome/pelve: redução da lesão em supra-renal D.
- ✓ Iniciou seguimento clínico.

IX Congresso Internacional de
Uro-Oncologia

**IV SIMPÓSIO MULTIPROFISSIONAL
DE URO-ONCOLOGIA**

02 e 03 de março de 2018
SHERATON SÃO PAULO WTC HOTEL

CASO 3

- ✓ 10/03/2016 - PET CT: lesão do ápice esquerdo aumentou de 13,2x10,2mm -> 17,7x15,9mm com SUV de 5,3->6; lesão segmento basal lateral de pulmão E foi de 16,7x 14,5 -> 19,7x15,2mm com SUV de 5,3.
- ✓ 01/04/16 a 07/04/16 - Radiocirurgia de 2 nódulos pulmonares (5 sessões).
- ✓ Seguimento.

IX Congresso Internacional de
Uro-Oncologia

IV SIMPÓSIO MULTIPROFISSIONAL
DE URO-ONCOLOGIA

02 e 03 de março de 2018
SHERATON SÃO PAULO WTC HOTEL

CASO 3

- ✓ Dezembro/2016: dor óssea em perna D; Metástase óssea em tíbia direita com destruição da cortical óssea.
- ✓ 05/01/17 ressecção de tumor ósseo com enxertia e fixação em tíbia direita. AP: fragmentos de tecido ósseo com infiltração/metástase de neoplasia epitelial de células claras. IHQ: CK7 neg, CK20 neg, AE1/AE3 +, VIMENTINA +, CD10 +, RCC +, SINAPTOFISINA neg.
- ✓ CONCLUSÃO : o perfil imunoistoquímico integrado ao quadro histológico é compatível com metástase de carcinoma renal de células claras em tecido ósseo.

IX Congresso Internacional de
Uro-Oncologia

IV SIMPÓSIO MULTIPROFISSIONAL
DE URO-ONCOLOGIA

02 e 03 de março de 2018
SHERATON SÃO PAULO WTC HOTEL

CASO 3

- ✓ 06/03/2017 – 10/03/2017 radioterapia com dose de 8 Gy em leito cirúrgico associado à nivolumabe.
- ✓ Recomendado o uso de Nivolumabe 3mg/kg q2w.

IX Congresso Internacional de
Uro-Oncologia

**IV SIMPÓSIO MULTIPROFISSIONAL
DE URO-ONCOLOGIA**

02 e 03 de março de 2018
SHERATON SÃO PAULO WTC HOTEL

CASO 3

✓ Existe benefício da realização da radioterapia concomitante a imunoterapia com checkpoints imunes?

IX Congresso Internacional de
Uro-Oncologia

IV SIMPÓSIO MULTIPROFISSIONAL
DE URO-ONCOLOGIA

02 e 03 de março de 2018
SHERATON SÃO PAULO WTC HOTEL

CASO 3

- ✓ Existe algum preparo específico ou pré medicações para a administração de nivolumabe?

IX Congresso Internacional de
Uro-Oncologia

IV SIMPÓSIO MULTIPROFISSIONAL
DE URO-ONCOLOGIA

02 e 03 de março de 2018
SHERATON SÃO PAULO WTC HOTEL

CASO 3

- ✓ Existe alguma orientação dietética específica para o paciente que realizará um tratamento imunoterápico?

IX Congresso Internacional de
Uro-Oncologia

IV SIMPÓSIO MULTIPROFISSIONAL
DE URO-ONCOLOGIA

02 e 03 de março de 2018
SHERATON SÃO PAULO WTC HOTEL

Orientações nutricionais na imunoterapia

- O cuidado nutricional deve ser individualizado, considerar:
 - Estado nutricional do paciente
 - Consumo alimentar
 - Segurança alimentar
 - Possíveis efeitos colaterais da imunoterapia (monitorar e manejo dietético)
 - Manejo dietético de alterações intestinais (diarreia, dor abdominal)
 - Hidratação
 - Manejo dietético de outros efeitos sintomas gastrintestinais menos comuns

IX Congresso Internacional de
Uro-Oncologia

IV SIMPÓSIO MULTIPROFISSIONAL
DE URO-ONCOLOGIA

02 e 03 de março de 2018
SHERATON SÃO PAULO WTC HOTEL

CASO 3

- ✓ O paciente necessita de algum exame laboratorial pré início de tratamento?

IX Congresso Internacional de
Uro-Oncologia

IV SIMPÓSIO MULTIPROFISSIONAL
DE URO-ONCOLOGIA

02 e 03 de março de 2018
SHERATON SÃO PAULO WTC HOTEL

CASO 3

- ✓ Qual a periodicidade com a qual se deve solicitar exames laboratoriais durante o tratamento imunoterápico?

IX Congresso Internacional de
Uro-Oncologia

IV SIMPÓSIO MULTIPROFISSIONAL
DE URO-ONCOLOGIA

02 e 03 de março de 2018
SHERATON SÃO PAULO WTC HOTEL

CASO 3

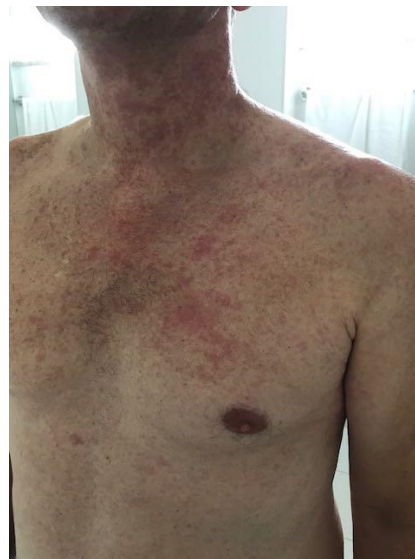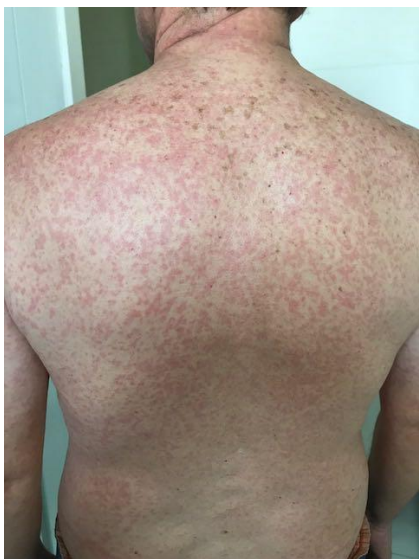- ✓ Março/2017 iniciado Nivolumabe 3mg/kg q2w x 15 ciclos.
- ✓ Abril/2017: surgimento de rash cutâneo e fadiga.

IX Congresso Internacional de
Uro-Oncologia

**IV SIMPÓSIO MULTIPROFISSIONAL
DE URO-ONCOLOGIA**

02 e 03 de março de 2018
SHERATON SÃO PAULO WTC HOTEL

CASO 3



IX Congresso Internacional de
Uro-Oncologia

**IV SIMPÓSIO MULTIPROFISSIONAL
DE URO-ONCOLOGIA**

02 e 03 de março de 2018
SHERATON SÃO PAULO WTC HOTEL

CASO 3

✓ Este evento adverso está relacionado ao tratamento proposto?

IX Congresso Internacional de
Uro-Oncologia

IV SIMPÓSIO MULTIPROFISSIONAL
DE URO-ONCOLOGIA

02 e 03 de março de 2018
SHERATON SÃO PAULO WTC HOTEL

CASO 3

✓ Como este evento adverso é graduado e qual o seu manejo?

IX Congresso Internacional de
Uro-Oncologia

IV SIMPÓSIO MULTIPROFISSIONAL
DE URO-ONCOLOGIA

02 e 03 de março de 2018
SHERATON SÃO PAULO WTC HOTEL

CASO 3

- ✓ Iniciado tratamento com Clob X tópico.
- ✓ Resolução dos sintomas.

IX Congresso Internacional de
Uro-Oncologia

**IV SIMPÓSIO MULTIPROFISSIONAL
DE URO-ONCOLOGIA**

02 e 03 de março de 2018
SHERATON SÃO PAULO WTC HOTEL

CASO 3

- ✓ Após a resolução do evento adverso paciente poderá seguir usando a imunoterapia?

IX Congresso Internacional de
Uro-Oncologia

IV SIMPÓSIO MULTIPROFISSIONAL
DE URO-ONCOLOGIA

02 e 03 de março de 2018
SHERATON SÃO PAULO WTC HOTEL

CASO 3

- ✓ Re-inicado nivolumabe.
- ✓ Paciente em uso de nivolumabe desde março/2017, atualmente com oligoprogressão em SNC, sendo recomendado radiocirurgia + manutenção de nivolumabe.

IX Congresso Internacional de
Uro-Oncologia

**IV SIMPÓSIO MULTIPROFISSIONAL
DE URO-ONCOLOGIA**

02 e 03 de março de 2018
SHERATON SÃO PAULO WTC HOTEL

CASO 4

- ✓ A.L.S. , 69 anos, casado, 2 filhos, aposentado, sem comorbidades prévias.
- ✓ Nefrectomia à D – AP: Carcinoma de células claras renais grau III de Fuhrman, margens livres e invasão vascular presente, medindo 4,5 cm; pT1.
- ✓ 10 anos de acompanhamento com TCs de tórax e abdome.
- ✓ 03/2012: Desconforto abdominal. BD: 2,6. TGO/TGP: normais. KPS 80.

IX Congresso Internacional de
Uro-Oncologia

IV SIMPÓSIO MULTIPROFISSIONAL
DE URO-ONCOLOGIA

02 e 03 de março de 2018
SHERATON SÃO PAULO WTC HOTEL

CASO 4

- ✓ 04/2012: RNM abdome: Formação expansiva no processo uncinado do pâncreas de 4,5 cm compatível com processo neoplásico primário. Há sinais de comprometimento vascular da a. mesentérica superior e junção espleno-mesentérica.
- ✓ 23/05/12 Derivação de via biliar.
- ✓ 28/06/12 Bx de massa pancreática por Eco-EDA. AP: O perfil IHQ em conjunto com achados morfológicos consistente com Carcinoma de células claras com provável sítio primário renal.

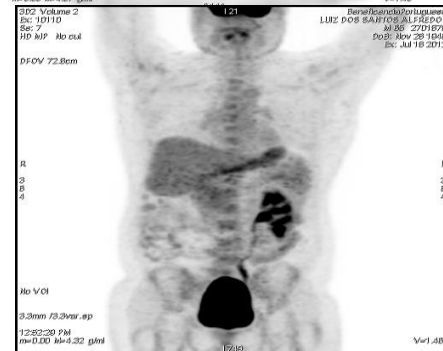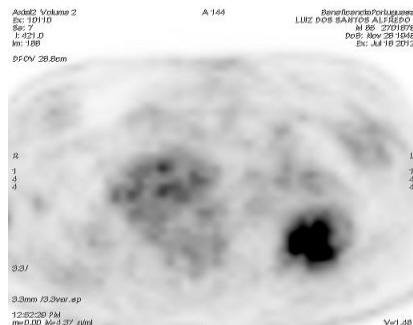
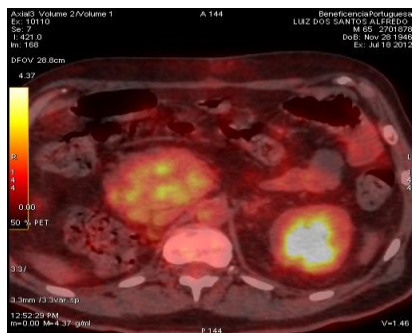
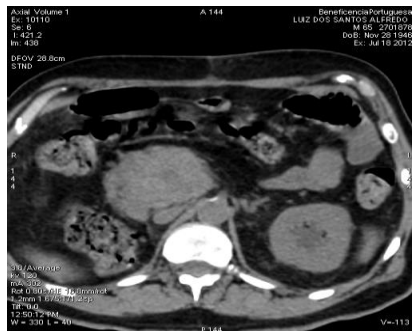
IX Congresso Internacional de
Uro-Oncologia

IV SIMPÓSIO MULTIPROFISSIONAL
DE URO-ONCOLOGIA

02 e 03 de março de 2018
SHERATON SÃO PAULO WTC HOTEL

CASO 4

18/07/12




IX Congresso Internacional de Uro-Oncologia

IV SIMPÓSIO MULTIPROFISSIONAL DE URO-ONCOLOGIA

02 e 03 de março de 2018
SHERATON SÃO PAULO WTC HOTEL

CASO 4

✓ Qual a sua sugestão de tratamento ?

IX Congresso Internacional de
Uro-Oncologia

IV SIMPÓSIO MULTIPROFISSIONAL
DE URO-ONCOLOGIA

02 e 03 de março de 2018
SHERATON SÃO PAULO WTC HOTEL

CASO 4

- ✓ 07 a 10/12 – 3 ciclos de Sunitinibe 50mg (4 semanas a cada 6 semanas).
- ✓ Toxicidade:
 - Fadiga grau II.
 - Mucosite grau II.
 - Síndrome mão-pé grau I.

IX Congresso Internacional de
Uro-Oncologia

**IV SIMPÓSIO MULTIPROFISSIONAL
DE URO-ONCOLOGIA**

02 e 03 de março de 2018
SHERATON SÃO PAULO WTC HOTEL

CASO 4

- ✓ Quais as toxicidades mais comuns com sunitinibe?

IX Congresso Internacional de
Uro-Oncologia

IV SIMPÓSIO MULTIPROFISSIONAL
DE URO-ONCOLOGIA

02 e 03 de março de 2018
SHERATON SÃO PAULO WTC HOTEL

CASO 4

- ✓ Quais cuidados relacionados a terapia o paciente em uso de inibidor de tirosina quinase deve ser orientado?

IX Congresso Internacional de
Uro-Oncologia

IV SIMPÓSIO MULTIPROFISSIONAL
DE URO-ONCOLOGIA

02 e 03 de março de 2018
SHERATON SÃO PAULO WTC HOTEL

CASO 4

- ✓ Quais as possíveis interações medicamentosas mais comuns que ocorrem com os inibidores de tirosina quinase?

IX Congresso Internacional de
Uro-Oncologia

IV SIMPÓSIO MULTIPROFISSIONAL
DE URO-ONCOLOGIA

02 e 03 de março de 2018
SHERATON SÃO PAULO WTC HOTEL

CASO 4

- ✓ Existe alguma interação entre inibidor de bomba de prótons e inibidores de tirosina quinase?

IX Congresso Internacional de
Uro-Oncologia

IV SIMPÓSIO MULTIPROFISSIONAL
DE URO-ONCOLOGIA

02 e 03 de março de 2018
SHERATON SÃO PAULO WTC HOTEL

CASO 4

- ✓ Existe alguma dieta específica que o paciente em uso de inibidor de tirosina quinase deve seguir?

IX Congresso Internacional de
Uro-Oncologia

IV SIMPÓSIO MULTIPROFISSIONAL
DE URO-ONCOLOGIA

02 e 03 de março de 2018
SHERATON SÃO PAULO WTC HOTEL

Orientação dietética

- Individualizada, de acordo com as necessidades do paciente
- Foco nos sintomas gastrintestinais mais frequentes, adaptada de acordo com o grau.
- Manejo da dieta para mucosite:
 - Alteração da consistência (alimentos mais macios e pastosos, ou até líquidos)
 - Restrição de alimentos muito quentes, ácidos, excesso de sal e alimentos picantes
 - Hidratação
 - Alimentos gelados e frios para conforto



Manejo dietético deve ser adequado de acordo com a evolução dos sintomas

CASO 4

- ✓ 11/2012: RM abdome: liquefação da formação expansiva no processo uncinado do pâncreas, com surgimento de conteúdo hemorrágico de permeio, não mais se caracterizando realce da mesma. Esta formação mede cerca 5,0 x 4,5 cm (dimensões estáveis) e mantém contato com a junção esplenomesentérica, que permanece pérvia. Redução do espessamento do grande omento da região do hipocôndrio direito, bem como das imagens nodulares mesentéricas na região do flanco direito e hipocôndrio esquerdo retrospectivamente caracterizadas.

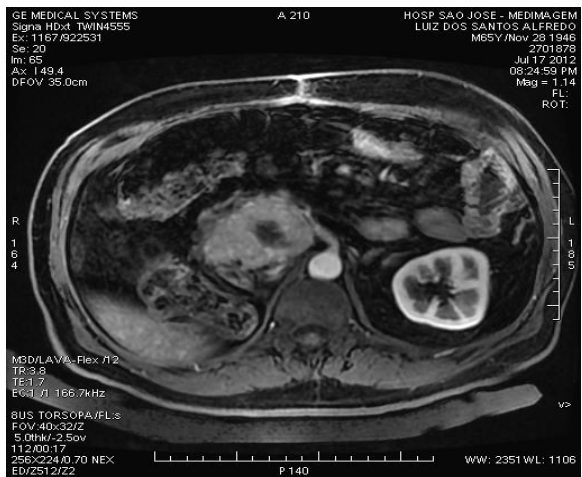IX Congresso Internacional de
Uro-Oncologia

IV SIMPÓSIO MULTIPROFISSIONAL
DE URO-ONCOLOGIA

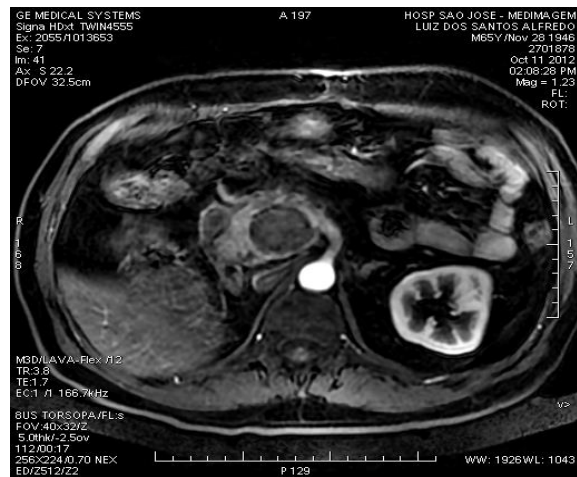02 e 03 de março de 2018
SHERATON SÃO PAULO WTC HOTEL

CASO 4

Antes de Sunitinibe



Depois de Sunitinibe



IX Congresso Internacional de
Uro-Oncologia

IV SIMPÓSIO MULTIPROFISSIONAL
DE URO-ONCOLOGIA

02 e 03 de março de 2018
SHERATON SÃO PAULO WTC HOTEL

CASO 4

✓ Qual a sugestão de tratamento?

IX Congresso Internacional de
Uro-Oncologia

IV SIMPÓSIO MULTIPROFISSIONAL
DE URO-ONCOLOGIA

02 e 03 de março de 2018
SHERATON SÃO PAULO WTC HOTEL

CASO 4

- ✓ 11/12 - Ressecção de tumor renal metastático para processo uncinado do pâncreas. AP: Carcinoma de células claras medindo 5,1cm em cabeça do pâncreas, veia porta invadida, 24 LN negativos. Margem posterior + (em RP).

IX Congresso Internacional de
Uro-Oncologia

IV SIMPÓSIO MULTIPROFISSIONAL
DE URO-ONCOLOGIA

02 e 03 de março de 2018
SHERATON SÃO PAULO WTC HOTEL

CASO 4

- ✓ Existe papel para tratamento adjuvante pós ressecção de metástase?

IX Congresso Internacional de
Uro-Oncologia

IV SIMPÓSIO MULTIPROFISSIONAL
DE URO-ONCOLOGIA

02 e 03 de março de 2018
SHERATON SÃO PAULO WTC HOTEL

CASO 4

- ✓ Seguimento.
- ✓ 01/2015: Paciente com dor em HCD.
- ✓ 08/01/15 - RM abdome: PD Hepática.

IX Congresso Internacional de
Uro-Oncologia

**IV SIMPÓSIO MULTIPROFISSIONAL
DE URO-ONCOLOGIA**

02 e 03 de março de 2018
SHERATON SÃO PAULO WTC HOTEL

CASO 4

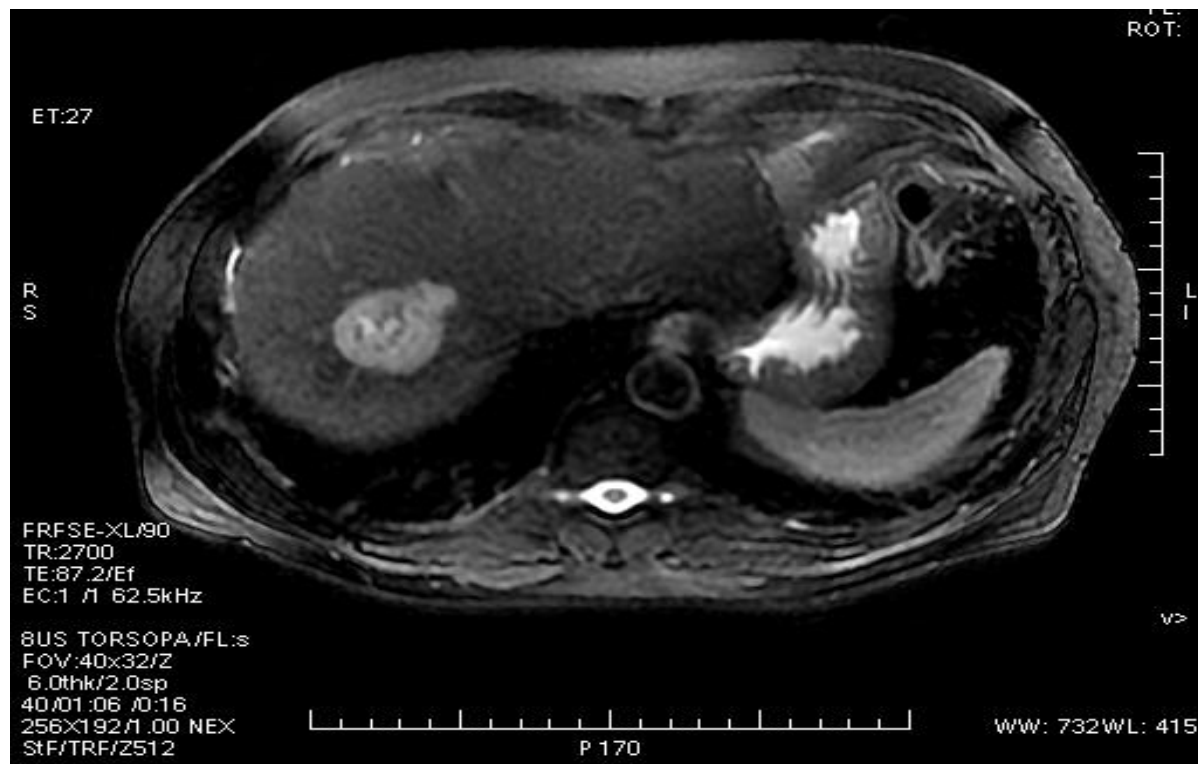
- ✓ RM abdome: Houve aumento nas dimensões da formação ovarar de contornos lobulados, de aspecto predominantemente hipervascular, demonstrando hipersinal heterogêneo às sequências T2, localizada no segmento VIII do lobo hepático direito, medindo cerca de 5,0 x 3,8 x 4,5 cm nos maiores eixos (media 4,3 x 3,0 x 4,0 cm à análise retrospectiva do estudo prévio). A mesma apresenta comunicação com ramo da artéria hepática direita e com subdivisão do ramo portal anterior direito, com sinais de drenagem precoce para a veia hepática direita (mais ectásica em relação às demais). Hipótese: metástase associada a shunt artério-venoso.

IX Congresso Internacional de
Uro-Oncologia

IV SIMPÓSIO MULTIPROFISSIONAL
DE URO-ONCOLOGIA

02 e 03 de março de 2018
SHERATON SÃO PAULO WTC HOTEL

CASO 4

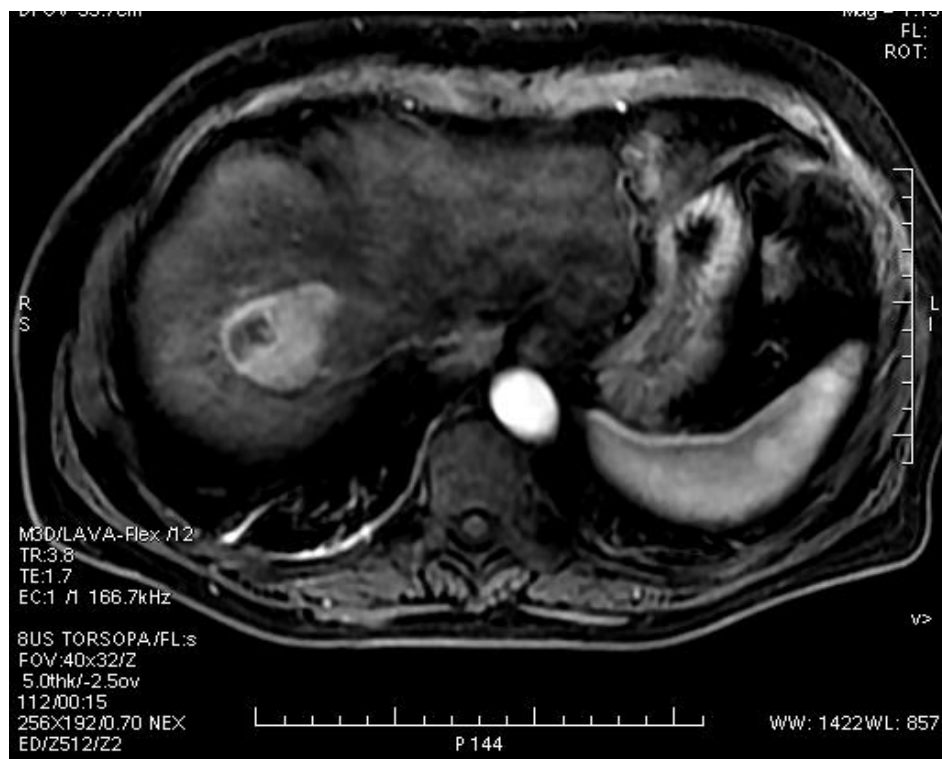


IX Congresso Internacional de
Uro-Oncologia

**IV SIMPÓSIO MULTIPROFISSIONAL
DE URO-ONCOLOGIA**

02 e 03 de março de 2018
SHERATON SÃO PAULO WTC HOTEL

CASO 4



IX Congresso Internacional de
Uro-Oncologia

IV SIMPÓSIO MULTIPROFISSIONAL
DE URO-ONCOLOGIA

02 e 03 de março de 2018
SHERATON SÃO PAULO WTC HOTEL

CASO 4

- ✓ 04/02/15- Laparoscopia - Ressecção de Metástase hepática.
- ✓ AP: Carcinoma de células claras, compatível com origem renal. Margens livres.
- ✓ Seguimento SED.

IX Congresso Internacional de
Uro-Oncologia

**IV SIMPÓSIO MULTIPROFISSIONAL
DE URO-ONCOLOGIA**

02 e 03 de março de 2018
SHERATON SÃO PAULO WTC HOTEL

CASO 4

- ✓ 01/2015: Paciente com dor em HCD.
- ✓ 08/01/15 - RM abdome: PD Hepática.
- ✓ 08/01/15 Hb: 12,5 Ht 39% LT 8500 Seg 6500 Plaq 186000
Ca 8,5 Alb 3,8.

IX Congresso Internacional de
Uro-Oncologia

**IV SIMPÓSIO MULTIPROFISSIONAL
DE URO-ONCOLOGIA**

02 e 03 de março de 2018
SHERATON SÃO PAULO WTC HOTEL

CASO 4

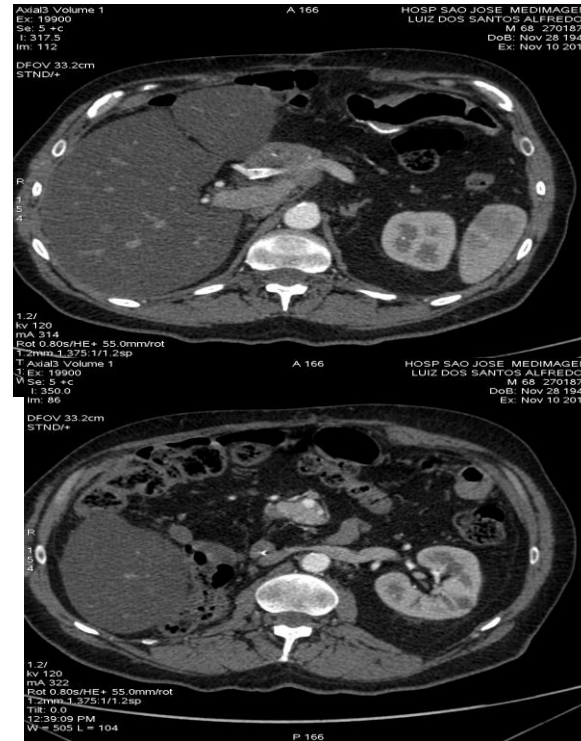
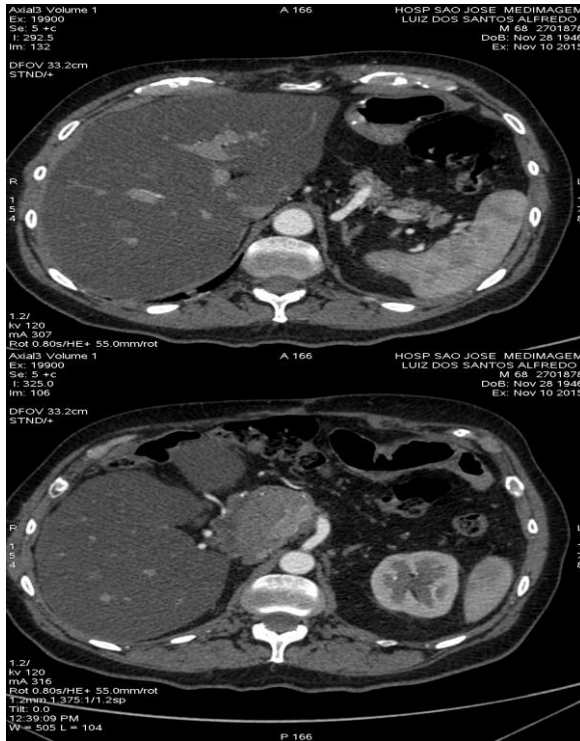
- ✓ 11/2015: Paciente com moderado desconforto abdominal e perda de peso. KPS 80.
- ✓ TC abdome: aumento das dimensões do conglomerado linfonodal junto à raiz do mesentério, sem aparente plano de clivagem com artéria mesentérica superior e veia mesentérica correspondente, de 1,5 (media 1,1 cm) cm no menor eixo transversal. Formação nodular mesentérica, no flanco direito, na altura do aspecto mais cranial do íliaco, com realce heterogêneo pelo contraste, com aumento de suas dimensões em comparação com exame prévio, suspeita para tecido neoplásico viável.

IX Congresso Internacional de
Uro-Oncologia

IV SIMPÓSIO MULTIPROFISSIONAL
DE URO-ONCOLOGIA

02 e 03 de março de 2018
SHERATON SÃO PAULO WTC HOTEL

CASO 4

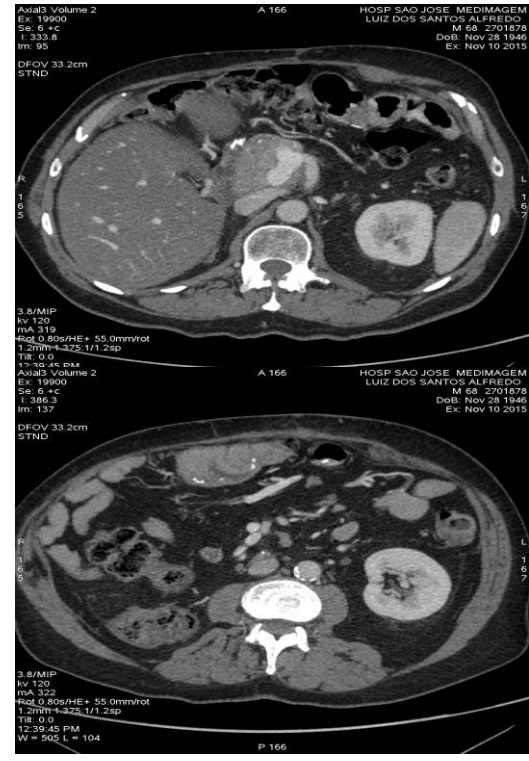
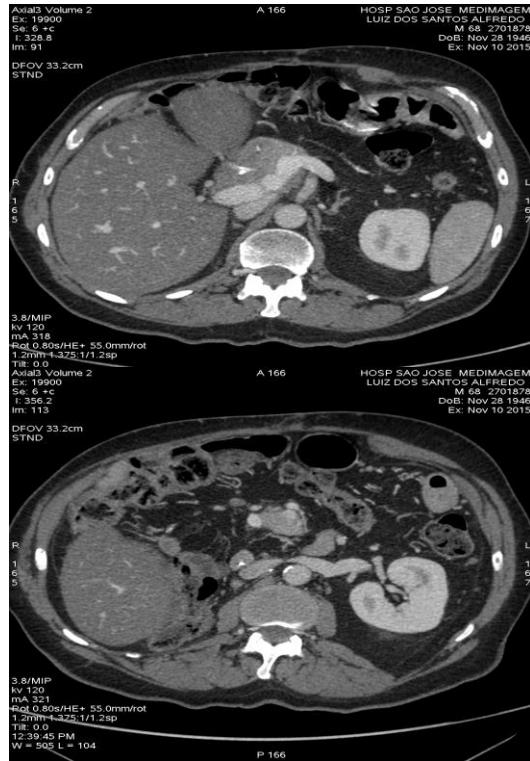


IX Congresso Internacional de
Uro-Oncologia

IV SIMPÓSIO MULTIPROFISSIONAL
DE URO-ONCOLOGIA

02 e 03 de março de 2018
SHERATON SÃO PAULO WTC HOTEL

CASO 4



IX Congresso Internacional de
Uro-Oncologia

IV SIMPÓSIO MULTIPROFISSIONAL
DE URO-ONCOLOGIA

02 e 03 de março de 2018
SHERATON SÃO PAULO WTC HOTEL

CASO 4

✓ Qual a sugestão de tratamento?

IX Congresso Internacional de
Uro-Oncologia

IV SIMPÓSIO MULTIPROFISSIONAL
DE URO-ONCOLOGIA

02 e 03 de março de 2018
SHERATON SÃO PAULO WTC HOTEL

CASO 4

- ✓ 11/15: Pazopanibe 800mg/d.
- ✓ Quais os efeitos colaterais mais comuns do pazopanibe?

IX Congresso Internacional de
Uro-Oncologia

IV SIMPÓSIO MULTIPROFISSIONAL
DE URO-ONCOLOGIA

02 e 03 de março de 2018
SHERATON SÃO PAULO WTC HOTEL

CASO 4

11/15 – 05/16: Pazopanib 800mg/d.

17/12/15:

AST=224 (6,8xLSN).

ALT=157(4,4xLSN).

DHL=635.

BI/BD/BT=0,9/0,6/1,5 (1,25xLSN).

22/12/15:

– AST=557(16,8xLSN).

– ALT= 486(13,5xLSN).

– DHL=809.

– BI/BD/BT=0,7/0,8/1,5(1,25xLSN).

IX Congresso Internacional de
Uro-Oncologia

IV SIMPÓSIO MULTIPROFISSIONAL
DE URO-ONCOLOGIA

02 e 03 de março de 2018
SHERATON SÃO PAULO WTC HOTEL

CASO 4

- ✓ Qual a orientação após o diagnóstico da hepatotoxicidade?

IX Congresso Internacional de
Uro-Oncologia

IV SIMPÓSIO MULTIPROFISSIONAL
DE URO-ONCOLOGIA

02 e 03 de março de 2018
SHERATON SÃO PAULO WTC HOTEL

CASO 4

- ✓ Suspensão do Pazopanibe.
- ✓ 29/12/15:
AST=129(3,9xLSN).
ALT=152(4,22xLSN).
BI/BD/BT=0,6/0,8/1,4.
- ✓ 06/01/16:
AST=64(1,93xLSN).
ALT=58(1,6xLSN).
BI/BD/BT=0,3/0,4/0,7 → Reinício do Pazopanibe
com redução de dose em 25% sem toxicidade grau
> I.

IX Congresso Internacional de
Uro-Oncologia

IV SIMPÓSIO MULTIPROFISSIONAL
DE URO-ONCOLOGIA

02 e 03 de março de 2018
SHERATON SÃO PAULO WTC HOTEL

CASO 4

- ✓ 05/16: trombose arterial →
suspenso pazopanibe.

IX Congresso Internacional de
Uro-Oncologia

**IV SIMPÓSIO MULTIPROFISSIONAL
DE URO-ONCOLOGIA**

02 e 03 de março de 2018
SHERATON SÃO PAULO WTC HOTEL

CASO 4

- ✓ 05/16 – 11/16: Sutent 50mg/d (2 sem on 1 sem off).

IX Congresso Internacional de
Uro-Oncologia

IV SIMPÓSIO MULTIPROFISSIONAL
DE URO-ONCOLOGIA

02 e 03 de março de 2018
SHERATON SÃO PAULO WTC HOTEL

CASO 4

- ✓ Qual a diferença no perfil de toxicidade do protocolo tradicional para o esquema adaptado (2 sem on 1 sem off)?

IX Congresso Internacional de
Uro-Oncologia

IV SIMPÓSIO MULTIPROFISSIONAL
DE URO-ONCOLOGIA

02 e 03 de março de 2018
SHERATON SÃO PAULO WTC HOTEL

CASO 4

- ✓ Boa tolerância ao tratamento, síndrome mão-pé grau I.
- ✓ Avaliação de resposta em dezembro de 2017 com doença estável.

IX Congresso Internacional de
Uro-Oncologia

IV SIMPÓSIO MULTIPROFISSIONAL
DE URO-ONCOLOGIA

02 e 03 de março de 2018
SHERATON SÃO PAULO WTC HOTEL

Obrigada!

IX Congresso Internacional de
Uro-Oncologia

**IV SIMPÓSIO MULTIPROFISSIONAL
DE URO-ONCOLOGIA**

02 e 03 de março de 2018
SHERATON SÃO PAULO WTC HOTEL